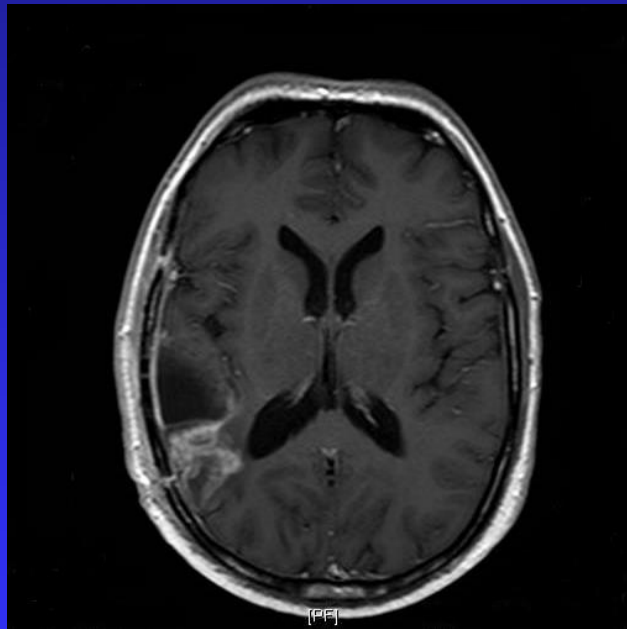


**Patient 49 Jahre**

**Diagnose: Glioblastoma multiforme IV, MGMT negativ**

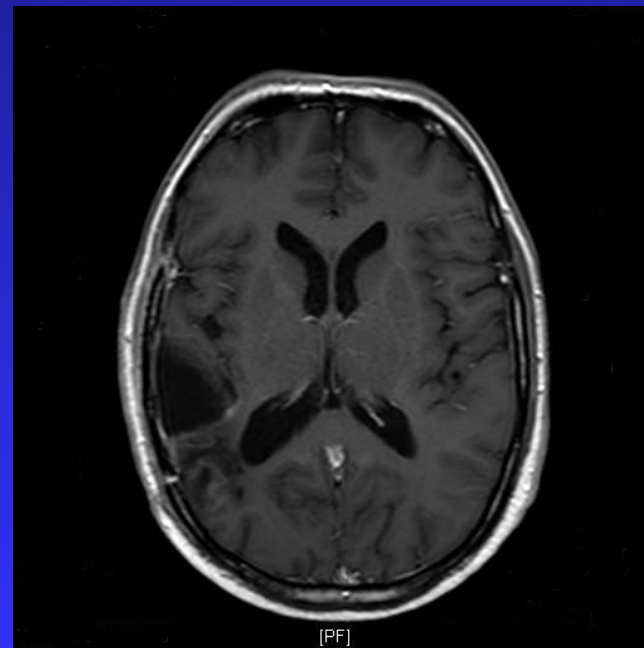
06.12.2014

**Temodal**



23.01.2015

**Temodal + D,L-Methadon**



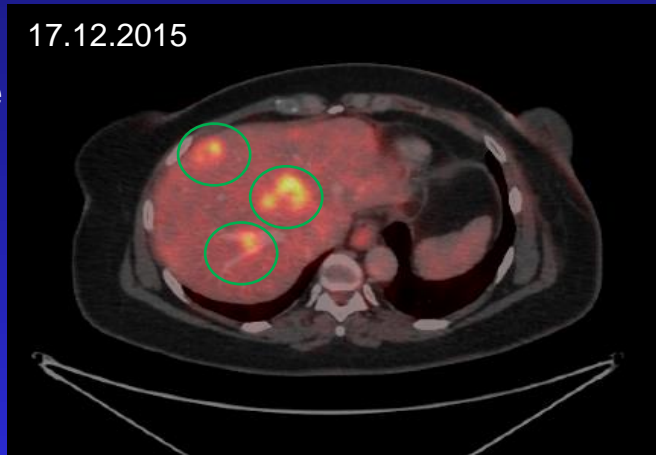
Seit 06.12.2014 D,L-Methadon

**Patientin 47 Jahre**

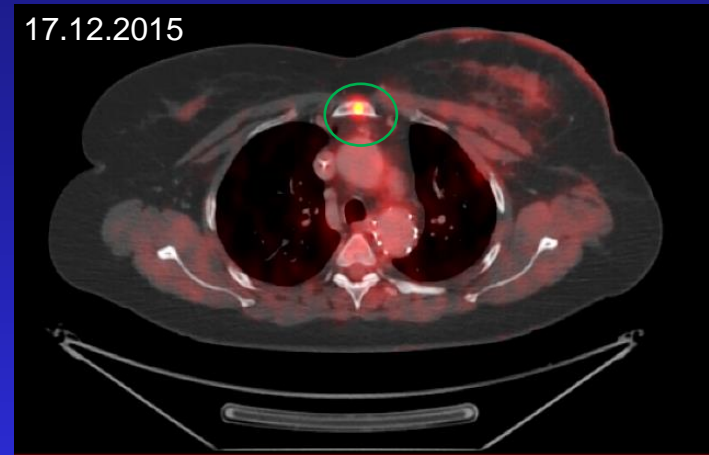
**Diagnose: Metastasiertes Mamma Ca**

**Metastasen: Leber, Knochen**

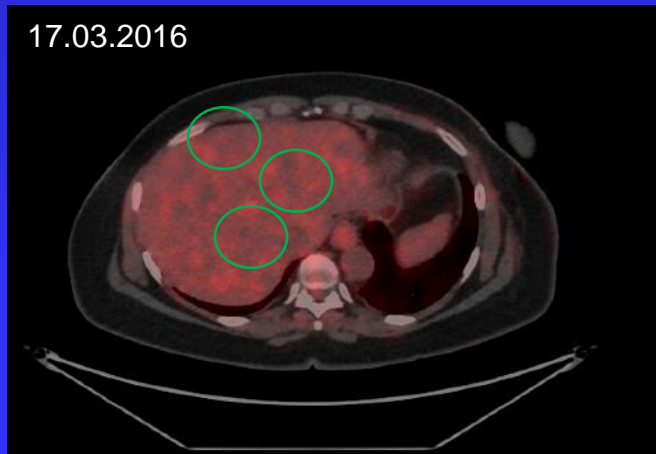
Ohne  
D,L-Methadone



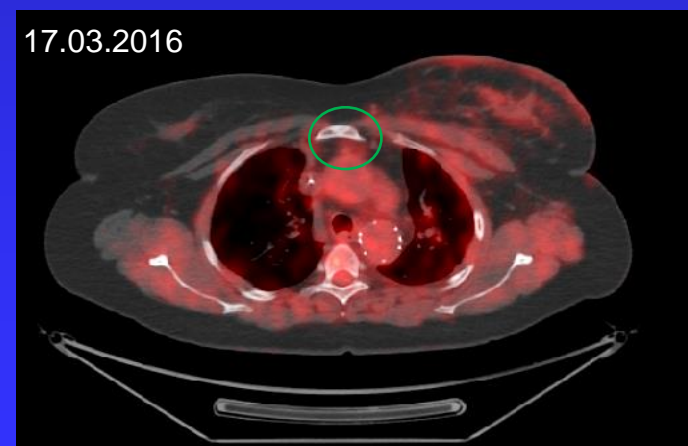
17.12.2015



17.03.2016



17.03.2016



Xeloda+ Xgeva  
D,L-Methadone

10.2016 Komplettremission

# Patient

## Diagnose: Pankreaskarzinom, metastasiert

01.2015: Pankreaskarzinom mit disseminierten Lebermetastasen (**Größe 4-6 cm**),  
nur palliative Chemo

**C19-9: 7860**

**CEA: 1250**

01.2015: **D,L-Methadon + palliative Chemo (Gemcitabin)**

18.03.15: **C19-9: 502**

31.03.15: **CEA : 229**

31.03.15: nur noch einzelne Metastasen in der Leber (**Größe maximal 1 cm**)

Erhält noch weitere 4 Zyklen Chemo

# Patient

## Diagnose: Pankreaskarzinom, metastasiert

06.2015: Pankreaskarzinom mit disseminierten Lebermetastasen

**C19-9: 2800**

07.2015: D,L-Methadon + Folfirinox

09.2015: **C19-9: 280**

09.2015: Metastasen in der Leber nur noch Schatten